13.

EIN FALL

von

CANCER MELANODES.

Inaugural-Dissertation

der

medicinischen Facultät zu Erlangen

vorgelegt

von

Ernst Tröltsch,
Dr. med.

Augsburg, 1857.

Druck der J. N. Hartmann'schen Buchdruckerei.

EIN FALL

von

ANCER MELANODES.

Inaugural-Dissertation

der

medicinischen Facultät zu Erlangen

vorgelegt

von

Ernst Tröltsch,
Dr. med.

Augsburg, 1857.
Druck der J. N. Hartmann'schen Buchdruckerei.

Digitized by the Internet Archive
in 2019 with funding from
Wellcome Library

https://archive.org/details/b30563392

Pfarrer S., ein wohlbeleibter, dabei rüstiger Mann von Jahren, der bisher keine bedeutende Krankheit durchmachen hatte, reiste im November 1856 nach Erlangen, sich bei Professor Thiersch wegen eines Gewächses, das der vorderen Bauchhaut zum Vorschein gekommen war, zu erholen. Das Uebel war bald als das zu erkennen, es war. Aufgefordert von Professor Thiersch, diese ene Krankheit zum Gegenstand meiner Dissertation zu len, unterzog ich mich dieser Arbeit, bei der ich mich aufmunterndsten Theilnahme meines hochverehrten Lehrers eute und deren Ergebnisse ich hier mittheile.

Schon vor zwei Jahren hatte der Patient bemerkt, dass braunes, feinwarziges, guldengrosses Muttermal, welches handbreit oberhalb des Nabels befand, grösser zu werden ng, indem es sich mehr und mehr über das Niveau der ebenden Haut erhob. An der Stelle des flachen Mutter- es entstand eine gelappte, kurzstielige Geschwulst von nrother Farbe, welche an der Oberfläche sich mit gelb- en Krusten bedeckte und hie und da, wenn der Kranke n stiess, etwas blutete. Die Entstehung dieses Gewächses durchaus schmerzlos, und die angrenzende Haut wurde ei in keiner Weise verändert. Nachdem das Gewächs Grösse eines kleinen Apfels erreicht hatte, wurde es einem Arzte abgebunden und fiel nach einigen Tagen die Wundfläche trieb gutaussehende Granulationen, aber ehe es zur Vernarbung kam, sprosste das Gewächs neuem aus der Wundfläche hervor, um innerhalb eines es seine frühere Grösse zu erreichen. Ein zweiter

Versuch mit der Ligatur lieferte kein besseres Ergebni
Das Gewächs hatte wiederum die Grösse eines mittler
Apfels erreicht und entleerte nun an verschiedenen Stell
eine missfarbige, übelriechende Flüssigkeit; auch hatten si
in seiner Nähe bereits mehrere erbsen- bis bohnengros
runde Knoten von ähnlicher Farbe und Beschaffenheit, v
der ursprüngliche, entwickelt. Diess gab dem Patient
Veranlassung, sich um anderweitige Hilfe umzusehen.

Sämmtliche Geschwülste wurden am 5. November 18
jede mit einem ziemlich breiten Saum der umgebenden Ha
entfernt; die grössere Wunde heilte regelmässig dur
Eiterung, die kleineren zeigten sich anfänglich durch er
Vereinigung geschlossen, brachen jedoch später wieder a
und granulirten. Alle waren ihrer Heilung ziemlich na
als man am 14. November in ihrer Nähe eine grössere Z
junger Knoten hervorkeimen sah, deren jüngste sich dur
nichts als eine punktförmige, scharf abgesetzte, blauro
Färbung der Haut, welche sich unter dem Druck des Fing
nicht veränderte, verriethen. Diese einzelnen Knoten wurd
wie das erstemal entfernt, die Operationswunden heil
sämmtlich durch erste Vereinigung, so dass Patient
20. November aus der Behandlung entlassen werden konn

Noch waren aber keine 10 Wochen verstrichen, als Pati
von neuem Hilfe suchte, indem sich sowohl am Rande
grossen Operationswunde, als auch in weiterem Umkr
auf dem oberen Theil der vorderen Bauchwand zahlrei
neue, bohnengrosse und kleinere bis punktförmige Kno
entwickelt hatten. Mit diesen kam diesesmal auch e
kastaniengrosse schwarze Lymphdrüse zur Operation, wel
am unteren Rande des rechtseitigen grossen Brustmusk
im subcutanen Zellgewebe lag. Jene Operationswunden,
eine Vereinigung zuliessen, heilten ohne Eiterung, die ande
mit Eiterung ziemlich rasch.

Am 2. März trat Patient aber aufs neue in operative
andlung, indem sich in derselben Weise wie früher kleine
e Knoten, 16 an der Zahl, eingestellt hatten. Auch auf
vorderen Fläche des rechten Unterschenkels sass diesesmal
braunes Knötchen von Erbsengrösse.

Am 16. März erschien Patient zum viertenmale mit 10
en Knoten von Stecknadelkopfgrösse bis Erbsengrösse,
in gleicher Weise wie früher exstirpirt wurden. Das
ssehen wie das Allgemeinbefinden des Patienten blieb
ırend der ganzen Zeit, in der er zu wiederholten Malen
Behandlung trat, unverändert gut.

Die genauere Untersuchung der zu verschiedenen Malen
tirpirten Knoten ergab folgendes:

Das ursprüngliche, handbreit oberhalb des Nabels sitzende
vächs (Taf. I. Fig. 1.), welches, wie gesagt, trotz zwei-
igen Abbindens von neuem zur Grösse eines mittleren
fels herangewachsen war, ist von rundlicher Form, besitzt
e maulbeerartige, braune Oberfläche und fühlt sich weich
stisch an. Es wurzelt mit etwas abgeschnürter Basis in
Haut, deren Epidermis als feines Blättchen sich auf seinen
ıd fortsetzt. Auf der Höhe der Geschwulst wird der
dermis-Ueberzug durch gelbliche, blättrige Krusten ersetzt,
h deren Entfernung eine weiche, braune, leicht blutende
vebsschichte zum Vorschein kommt. Es ist leicht zu
ıerken, dass die Geschwulst einen lappigen Bau besitzt;
Abgränzung der einzelnen Lappen ist an der Oberfläche
ch unregelmässige Furchen bezeichnet, und wenn man
zwei sich berührende Lappen von einander drängt, so
ıt man, dass die Zerklüftung nahezu bis zur Basis der
chwulst herabreicht, und dass die Lappenstiele der braunen
bung entbehren, welche der Oberfläche eigenthümlich ist.

Jeder Lappen zerfällt gegen die Oberfläche zu in zahlreic kleinere Läppchen, als deren letzter Ausdruck die fein Wärzchen der Oberfläche erscheinen. Junge, rundliche, a Rand der Geschwulst hervorsprossende Knötchen von bla rother Farbe vermitteln den Uebergang in die anstossen gesunde Haut.

Der senkrechte Durchschnitt (Taf. I. Fig. 2.) zeigt ei glatte, feuchtglänzende Fläche, auf welcher nur wenig B hervorsickert. Trüber, bräunlicher Saft lässt sich in spä licher Menge abstreifen. Der Durchschnitt zeigt, dass d Stiele der einzelnen Lappen aus einer gemeinschaftlich faserigen Substanzlage hervorgewachsen sind. Dieser Ke der Geschwulst ist ziemlich derb, ja er enthält sogar einzel narbenharte Faserstränge; die Stiele sind weicher, no weicher und saftiger jedoch zeigt sich die dunkelgefärb fleckigbraune Rinde, welche auf der Ausbreitung der Sti aufliegt, wie die graue Belegungsmasse auf der Ausstrahlu des weissen Hirnmarkes; nach abwärts geht die faseri Substanz des Kernes unmerklich in die Faserzüge des fe reichen, subcutanen Bindegewebs über, während die brau Rinde, da wo sie an den Papillarkörper der angrenzend gesunden Haut anstösst, mit einer scharf bezeichneten Lin plötzlich aufhört. Auch in den Stielen und dem Centru finden sich viele, heller und dunkler gefärbte, braune Stell und eine dieser Stellen ist zu einem braunen Brei erweic welcher ohne scharfe Abgränzung in das benachbarte Gewe übergeht. Ferner hat der Schnitt mehrere Haar- u Schmeerbälge theils blosgelegt, theils schräg oder der Län nach gespalten. Sie erscheinen als längliche oder rundlic Höhlen, in denen theils blos weisses, körniges Fett, the zugleich ein zerklüftetes, atrophisches Haar liegt und der Wandung auf $^1/_2$ bis 2 Linien Dicke dunkelbraun gefär ist. Die Haare dringen nirgends bis an die Oberfläche d

chwulst, indem die Haarbälge blind in der braunen Rinde igen.

Die jüngeren Knoten sind ebenso gefärbt, wie die prüngliche Geschwulst, in deren Umgebung sie stehen. sind dunkelblau, so weit sie von Epidermis überzogen l, leberbraun, wenn, wie an den höchsten Stellen vieler, Epidermis fehlt und unter einer dünnen, gelblichen ste das Gewebe frei zu Tage liegt. Die kleinsten unter en sehen aus, als stecke ein Schrotkorn unter der Epi- mis, und dass auch ihre Oberfläche feinwarzig ist, sieht erst nach Ablösung des Oberhäutchens. Die jüngsten ne verrathen sich, wie schon erwähnt, nur durch die be, ohne über die benachbarte Haut merklich hervor- agen. Haare sieht man hie und da aus den kleineren mittleren Knoten hervorragen. Wo mehrere Knoten e bei einander stehen, bilden sie eine enggedrängte, bwarzige Gruppe.

Durchschneidet man einen etwa erbsengrossen Knoten krecht, so sieht man auch hier, dass die Volumszunahme ch eine Verdickung der Haut selbst und nicht durch die lagerung einer scharf abgegränzten Neubildung bedingt Auch hier sieht man wie bei dem ursprünglichen wächs, dass die braune Rinde dem Papillarkörper der tossenden Haut, während der tiefere, schwächer gefärbte il des Knotens dem glatten Theil der Lederhaut entspricht unmerklich in das benachbarte derbere Gewebe der erhaut, sowie in das subcutane Bindegewebe übergeht. glatte und der papilläre Theil der Lederhaut nehmen ziemlich gleichen Antheil an der Verdickung, nur mit Unterschiede, dass die Veränderung des papillären Theils einer reicheren Pigmentablagerung verbunden ist. Eben sieht man auch bei diesen kleineren Knoten das Pigment gs der Haarbälge herabsteigen. (Taf. I. Fig. 3.)

Was nun den feineren Bau der vorliegenden Neubildu betrifft, so ist vor allem als bemerkenswerthe Thatsac hervorzuheben, dass die Untersuchung der jüngsten Keim welche sich nur durch ihre Färbung verriethen und auf de Durchschnitt eine Reihe von vier bis sechs Papillen umfasste keinerlei fremdartige Formelemente nachwies. Bei 400fach Vergrösserung zeigten sich die Papillen mit einem diffus bräunlichen Farbstoff getränkt, von dessen Anwesenheit wo auch eine geringe Volumszunahme herrührte; eine Ei lagerung von neuen Zellen und Kernen, oder eine Ve änderung der normalen Textur konnte jedoch nicht nac gewiesen werden.

Anders verhielt sich die Sache bei den grösseren Knote bei diesen führte der bräunliche Saft zahlreiche Zelle Kerne und Körnchen. Grösse und Form der Zellen si verschieden (Taf. 2. Fig. 1.). Sie steigen von dem Umfa einer kleinen Eiterzelle bis zu dem einer mittelgross Pflasterepitelzelle; die kleinsten sind rundlich, grössere ov oder nach ein oder zwei Seiten schwanzförmig ausgezoge die grössten meist polygonal und abgeplattet. Neben mei einkernigen Zellen finden sich nicht sehr selten zweikernig Die Kerne sind rund oder oval, mittelgross, durchsicht oder leicht granulirt und hie und da mit Kernkörperch versehen. Der Zelleninhalt ist bei der Mehrzahl leic granulirt. Freie Kerne und freie Punktmassen finden si verhältnissmässig nur in sehr geringer Menge. Die brau Farbe ist theils diffus im granulirten Zelleninhalt verbreit theils sind die Körnchen des Inhalts selbst dunkel gefärb die Kerne sind meistens auch diffus gefärbt, enthalten ab ausserdem häufig dunkle Pigmentkörnchen. Essig löst d Zellenmembranen auf und macht die farbigen Körnchen un Kerne frei, ohne ihre Farbe weiter zu verändern. Con centrirte Schwefelsäure färbt das Pigment dunkler, Kalilaug

virkt keine Veränderung, Salpetersäure macht es blasser, erchlorigsaures Natron entfärbt es. Nicht selten sieht n mehrere pigmentirte Zellen, vier bis acht, zu rundlichen ppen zusammengeklebt, denen nur eine gemeinschaftliche hüllungsmembran fehlt, um sie für endogene Zellenbrut halten. Durch Druck oder Zusatz von Wasser gelingt nicht, diese Gruppen zu zertheilen, wohl aber gelingt ss durch Zusatz von Essig unter Lösung der Zellenmbranen und Freiwerden der Kerne. In den breiig veichten Parthieen des grösseren Knoten sind neben vieler ıktmasse dieselben geformten Bestandtheile wie im Safte halten, grösstentheils im Zustand fettiger Umwandlung. r flüssige Bestandtheil des Saftes ist ebenfalls etwas gefärbt, l neben den Pigmentkörnchen trifft man in ihm auch grös- e, eckige, unregelmässige, nahezu schwarze Pigmentmassen.

Nachdem sich bei dieser vorläufigen Untersuchung des enchymatösen Saftes herausgestellt hatte, dass bei den sseren Knötchen die Zunahme des Volumens nicht blos bei den jüngsten Keimen von der Anwesenheit gefärbter ssigkeit, sondern zugleich von der Einlagerung neuer rmelemente herrühre, war ich bemüht, die gegenseitige ordnung dieser neuen Formelemente, sowie ihre Beziehgen zu den normalen Bestandtheilen der Haut, in der sie en Sitz aufgeschlagen hatten, kennen zu lernen.

Dass die den Knoten ganz oder theilweise überziehende dermis an der Erkrankung nur einen geringfügigen und undären Antheil nehme, liess sich unschwer nachweisen. e Zellen zeigten weiter keine Veränderung, als dass sich ohl in den tieferen Lagen der Hornschicht, als in der pighischen Schichte einzelne mit durch diffuses oder feiniges Pigment gefärbtem Inhalt oder mit gefärbten Kernen gten. Ihre Usur an den höchsten Stellen der Knoten

erschien mir als eine nothwendige Folge der gänzliche Umänderung ihrer Matrix, denn wo die Matrix durch di Usur blosgelegt war, da konnte man von der weichen braune Oberfläche die beschriebenen Bestandtheile des Saftes ver mischt mit feinen elastischen Fasern, dem Rückstand de Cutis-Gewebes, abstreifen.

Schwieriger war es das Lageverhältniss im Gewebe de Lederhaut aufzufinden. Es konnte diess nur an möglichs feinen Längs- und Querschnitten der kranken Haut geschehe War der Schnitt auch nur einigermassen zu dick, so das etwa zwei bis drei Zellenlagen einander deckten, so ver hinderte die braune Färbung jede klare Ansicht der Umriss Schnitte vom frischen oder gefrorenen Präparat, Schnitt nach vorgängiger Härtung in Chromsäure oder Alcoho reichten nicht vollständig aus. Wohl aber gelang es vo Stücken, welche zuerst in Alcohol gehärtet und dan getrocknet worden waren, Schnitte von der gewünschte Feinheit zu gewinnen. Bei dieser Art der Präparation sin jedoch gewisse Vorsichtsmassregeln zu beobachten, um di Theile unzerstört in ihrer gegenseitigen Lage zu erhalten Das zu härtende Stück muss möglichst frisch zuerst in ver dünnten Alcohol gebracht werden, der es je nach der Dick des Stückes in einer halben bis ganzen Stunde durchdring ohne, wie diess starker Alcohol thun würde, die Peripheri des Stückes zu einer schwerdurchdringlichen Rinde zu ver dichten. Legt man das Stück hierauf in absoluten Alcoho so geht die Schrumpfung durch Wasserentziehung un Gerinnung der Albuminate gleichmässig ohne Störung de Lagerungsverhältnisse vor sich. Das Präparat hat nun di Consistenz eines derben Käses und lässt sich in dieser Zustande in Lamellen schneiden, deren Feinheit bei de gewöhnlichen Transparenz pathologischer Neubildungen aus

cht. Noch dünnere Schnitte gewinnt man aber, wenn
n ein kleines Stück eines derartig gehärteten Präparates
gsam austrocknet, worauf man Späne von beliebiger
nheit abschaben kann, welche in lauem Wasser mit einem
sel von dem anhängenden Fett befreit und unter das
kroskop gebracht, mit Essig oder Kalilauge aufgehellt
rden. Eine sorgfältige Vergleichung solcher Präparate
frischen hat mich belehrt, dass die vorausgegangene
ccedur an der Anordnung der geformten Theile nichts
ändert hat, und dass durch Wasser und vorsichtigen
satz von Essig nahezu die normalen Umrisse wiederher-
tellt werden können.

Es zeigte sich, dass sowohl dem gefärbten als un-
färbten Theil der Knoten ein faseriges Gewebe als Stütze
nt, und dass dieses Fasergewebe zahlreiche Interstitien
verschiedener Grösse einschliesst, in denen die im
t gefundenen Formelemente gruppenweise enthalten sind.
Geschwulst besitzt demnach einen alveolären Bau.

Das faserige Grundgewebe besteht seiner Hauptmasse
h aus gewöhnlichem Bindegewebe mit zahlreichen Kern-
ern oder Bindegewebskörperchen, mit einzelnen freien
r von engen Zellmembranen umschlossenen Kernen und
spärlichen elastischen Fasern; es geht unmerklich in
areolären Züge des fetthaltigen Unterhautbindegewebes
in das Gewebe der angränzenden normalen Haut über.

Die Bindegewebskörperchen sind in den weicheren
llen in grosser Menge aneinandergeschichtet, viele ent-
en zwei und mehr Kerne, und wo Pigmentablagerung
tgefunden hat, da liegen häufig Pigmentkörnchen in dem
eiterten Hohlraum des Bindegewebskörperchen, da er-
einen die Kerne selbst gefärbt und findet man elyptische
lräume, welche bis zu zehen gefärbte Kerne, vielleicht
h Zellen einschliessen. Dass auch diese Hohlräume

ursprünglich Bindegewebskörperchen waren, lässt sich wege
der vorhandenen Zwischenformen annehmen, welche bis z
den einfachsten Formen dieses Gewebselementes herabreiche
(Taf. II. Fig. 2. c. d. e.)

Man findet diese Wucherung pigmentirter Kerne haupt
sächlich in der nächsten Umgebung der obenerwähnten, i
die Interstitien des Gewebes eingelagerten Zellengruppe
Die grosse Mehrzahl dieser Interstitien ist langgestrec
und ihr langer Durchmesser senkrecht gestellt; daher komm
es, dass sie auf senkrechten Durchschnitten als langgedehnt
Hohlräume, auf dem queren Durchschnitt aber als rund
ovale, achterförmige (wo zwei zusammenstossen) Scheibe
erscheinen. (Taf. II. Fig. 3.)

Auf dem Querschnitt sind die wuchernden gefärbte
Bindegewebskörperchen in concentrischen Linien um d
centralen Zellenmassen gelagert, auf dem Längsschnitt folge
sie zu beiden Seiten der langgestreckten centralen Zelle
masse mit parallel gerichteten Längsachsen.

Diese mikroskopischen Bilder des Längs- und Que
schnittes erinnern lebhaft an die Structur der compacte
Knochen, indem die centrale Zellenmasse mit dem Have
sischen Kanale und die Bindegewebskörperchen mit de
Knochenkörperchen verglichen werden können, und wahr
scheinlich besteht in einer gewissen Zeit der normale
Entwicklung des Bindegewebs ein ähnliches Verhältni
zwischen Bildungszellen und gefässhaltigen Hohlräume
wie im Knochen.

Man kann jedoch dieses gegenseitige Verhalten de
faserigen Stromas und der eingelagerten Zellengruppen nu
an ungefärbten oder schwachgefärbten Theilen der Knote
nachweisen. Die dunkleren Theile enthalten eine solch
Menge körnigen und klumpigen Pigments, dass dadurc
alles undeutlich wird.

Obwohl die in den Interstitien eingeschlossenen Zellen-
ppen von dem angränzenden Gewebe durch eine scharf
gränzende Contour getrennt sind, so haften sie doch
mlich fest an der Wand der Alveole, so dass sie nur
wer aus derselben herausgepresst werden können. Sie
cheinen dann grösstentheils als zusammenklebende Zellen-
ufen, wie sie neben einzelnen Zellen sich schon im Safte
unden hatten. Die Innenfläche der entleerten Alveolen ist
ben faserig und ohne einen auskleidenden Zellenbeleg.

Die vorhin mit dem Knochengewebe verglichenen mikros-
ischen Bilder erinnern einigermassen auch an die con-
trisch geschichteten Alveolen des Epitelkrebses. Es
len jedoch die abgeplatteten, peripherischen, bandförmigen
len, durch welche beim Epitelkrebs die concentrische
chnung zu Stande kömmt, während bei den vorliegenden
paraten die concentrische Zeichnung des Querschnittes
wirklichen Faserzellen, den wuchernden Bindegewebs-
perchen, herrührt.

Durch die kleineren Knoten sah man die Haare unver-
ert hindurchtreten, obwohl in dem das Haar umgebenden
vebe dunkles, körniges Pigment sich bereits längs des
rbalges bis herab zum Bulbus erstreckte. Die oben
on erwähnte Erkrankung der Haarwurzel und ihrer
eiden fand sich nur in dem grössten Knoten, bei welchem
obere Hälfte der Haarbälge durch die wuchernde Neu-
lung geschlossen war. Hier zeigte sich nämlich die
sere Faserhaut des Haarbalges in gleicher Weise wie
Gewebe des papillären Theils der Lederhaut erkrankt,
hrend die innere Faserhaut ausser theilweiser hellbrauner
bung ihrer Kerne ebenso wenig eine Veränderung, als
structurlose glashelle Membran erkennen liess. Die
rzelscheiden dagegen schienen zu der weissen körnigen

Fettmasse, die die Höhle der Haarbälge füllte, umgewandelt zu sein, denn ausser viel amorphem und körnigem Fett und einzelnen braunen Pigmentkörnern erwies das Mikroskop in derselben eine grosse Zahl meist kernloser, im Allgemeinen durchsichtiger und blassrandiger, polygonaler oder länglich schmaler Zellen und Plättchen von der Grösse verhornter Epidermiszellen. Einige dieser Zellen enthielten einen deutlichen, braungefärbten Kern, mehrere schlossen auch eine grössere Zahl von Pigmentkörnern ein. Fast constant fand ich in jener fettigen Masse nicht ein, sondern zwei Haare, von denen das eine stets dünner war als das andere, die aber beide, hellbraun gefärbt und marklos, durch eine grosse Brüchigkeit sich auszeichneten. Die Schmeerbälge verhielten sich ähnlich den Haarbälgen. Krankes Schweissdrüsen fand ich nicht, und auch über die Veränderungen der Gefässe und Nerven konnte ich nicht durch Beobachtungen feststellen. Eine wuchernde Gefässneubildung fand keinesfalls statt; diess ergibt der mässige Blutgehalt der Knoten, wie er sich bei der Exstirpation zeigte. Die Beschaffenheit der Nerven in den Papillen wurde durch das hier zuerst und am reichlichsten auftretende Pigment vollständig verdeckt. Man kann daher sagen, dass zwar die Färbung der pathologischen Neubildung in soferne dem Beobachter zu Statten kommt, als sie denselben auch auf die jüngsten Keime aufmerksam macht, dass sie aber andererseits die Untersuchung selbst in hohem Grade erschwert.

Es bleibt mir nur noch übrig den Befund des pigmentirten Drüsenknotens, welcher bei der dritten Operation entfernt wurde, mitzutheilen.

Derselbe war leicht auszuschälen und zeigt sich auf dem Durchschnitt von einer dünnen, derben Kapsel um-

lossen, von der aus verschieden dicke, grauliche und braune Faserzüge ihn durchsetzen und Alveolen bilden, ein zähelastisches, sehr feuchtes Gewebe von intensiv kelbrauner Farbe enthalten. Diese Farbe ist jedoch ne gleichmässige, sondern man erkennt leicht in schwarz-unem Grunde zahlreiche, hellere Färbungen, die die Form ils von Punkten, theils von unregelmässigen Wellenlinien itzen.

Als mikroskopische Bestandtheile dieser hellergefärbten stanz ergibt die Untersuchung ein aus Bindegewebe vielen, kleinen, farblosen Kernen gebildetes Maschen-z, dessen unregelmässige Lücken braungefärbte, fest ammenklebende Gruppen von Kernen und Zellen aus-en. Die Kerne sind rund, gross, meist ohne deutliche nkörperchen, von farblosem, homogenem oder fein nulirtem Inhalt; die Zellen umschliessen ziemlich enge liche Kerne, sind rund oder oval, grösstentheils durch reiche feine Pigmentkörner braun gefärbt. Bei vielen en erscheint auch nur ihr Kern braun.

Die dunklere Substanz besteht aus kernlosem Binde-ebe, das stellenweise intensiv braun gefärbt und überaus h von dunkelbraunen, fast schwarzen Pigmentkörnern chsetzt ist, die von der Grösse eines Punktes bis zu eines Kernes sich zeigen. Ausserdem schliesst dieses degewebe verschieden grosse, braune, schollige Massen , die aus fest zusammenhängenden Zellenelementen zu tehen scheinen. Nur wenige dieser Formelemente lassen isolirt beobachten und stellen dann kleine runde fchen von feineren oder gröberen Pigmentkörnern dar, von einer zarten Membran umschlossen sind.

Nachdem ich hiemit die Ergebnisse der mikroskopischen Untersuchung ausführlich mitgetheilt habe, mag es zweckmässig sein, das Thatsächliche des ganzen Falles noch einmal übersichtlich zusammenzufassen, und zugleich mag es mir erlaubt sein, diese Uebersicht mit einigen theoretischen Bemerkungen zu begleiten.

Die wichtigsten Punkte des Thatbestandes sind folgende:

Der Kranke ist ein kräftiger, jedoch wohlbeleibter Mann von 62 Jahren. Der erste Knoten entstand vor 4 Jahren in einem braunen, feinwarzigen, oberhalb des Nabels gelegenen Muttermale. Der Entstehung dieses Knotens ging nichts vorher, was auf eine Störung der Gesundheit gedeutet hätte. Auch von einer Schädlichkeit, welche von aussen kommend örtlich auf das Muttermal eingewirkt hätte, war nichts zu erfahren. Die 4 Jahre später auftretenden, wie der erste pigmentirten Knoten kamen vorerst auf normaler Hautstellen in der unmittelbaren Umgebung des ursprünglichen Knoten zum Vorschein. Die gleichartige Erkrankung der Lymphdrüse fällt in einen späteren Zeitraum. Der Auftreten pathologischer Formelemente in der Haut schien wie die Untersuchung von einigen jungen Keimen ergab, um schriebene Schwellung des Papillarkörpers durch Tränkung mit einer diffus gelben Flüssigkeit vorherzugehen. Dies vorausgehende Schwellung und Färbung sowohl, als auch die weitere Entwicklung geschah ohne nachweisbare örtliche Circulationsstörung oder Blutergiessung. Der körnige Farbstoff ist theils in Zellen eingeschlossen, theils liegt er frei im Gewebe. Der gelöste Farbstoff tritt am dunkelsten in den Kernen auf. Die Knoten besitzen einen areolären Bau. Die Faserzellen, aus denen das Maschenwerk besteht, zeigen meist endogene Wucherung und schliessen sich in ihren jüngsten Formen an die Bindegewebszellen an. Die in den Maschenräumen eingeschlossenen Zellen sind theil-

mentirt, theils farblos, von verschiedener Grösse und Form, besitzen meist einfache, mittelgrosse Kerne, die zuweilen , ausnahmsweise zwei Kernkörperchen enthalten; doppelte ne oder Zellentheilung sieht man selten an ihnen. Einige ssere Zellengruppen sind zu pigmenthaltigem Fett-Brei gewandelt.

Aus dieser Uebersicht geht zur Genüge hervor, dass es hier mit einer Krankheit zu thun haben, welche fast nahmslos trotz aller ärztlichen Vorkehrungen über kurz r lang dem Leben ein Ziel setzt. Die exstirpirten chwülste sind sowohl ihrem feineren Bau, als der Art und ise ihres Auftretens nach als bösartige oder krebsige bezeichnen, und man muss leider mit Sicherheit auf Auftreten immer neuer Knoten rechnen*). Sei es nun, s diese Knoten durch ihre Einlagerung in lebenswichtige gane das Leben bedrohen werden, sei es, dass von den ner zahlreicher heranwachsenden Herden pathologischer lenwucherung aus immer grössere Mengen von schäd- en Stoffen sich den Säften des Körpers zugesellen den, soviel scheint gewiss, dass der Organismus auf Dauer nicht widerstehen kann, sondern unter der ver- blichen Einwirkung der Krankheit zusammenbrechen muss.

Leider sind wir mit dem Wesen dieser Krankheit nicht gleichem Grade bekannt, als uns ihr trauriger Ausgang prognostischer Hinsicht geläufig ist. Wir wissen nichts den Ursachen, welche der Entstehung dieser Geschwülste Grunde liegen, wir haben keine Erklärung dafür, warum erste kaum wahrnehmbare Knötchen ein nahezu untrüg- er Vorbote des Todes ist. Nichtig wie unser Wissen, unser Können ohnmächtig gegenüber diesem furchtbaren

*) In der That ist auch Patient wieder seit Ende Mai durch zahl- e neue Knoten gehindert, seinen Beruf zu versehen, hat aber nicht neuem noch bei Prof. Thiersch Hilfe gesucht.

Uebel. Die operative Entfernung der kranken Theile wirkt nicht wider die Entstehungsursachen und gewährt darum meist nur eine zweifelhafte Frist; die Entstehungsursachen aber auf andere Weise zu beseitigen, dieser Versuch ist bis jetzt eben so oft gescheitert, als er unternommen wurde. Jedoch gleichsam zu unserer Ermuthigung sehen wir, wenn auch selten, die Krankheit, freilich ohne unser Dazuthun zum Stillstand und zur Heilung gelangen. Sollte es nämlich gelingen — darin liegt die Ermuthigung — die Vorgänge kennen zu lernen, welche diesem Stillstand zu Grunde liegen, so wäre damit die Aussicht eröffnet, jene heilsamen Vorgänge auf künstlichem Wege herbeizuführen. Da jedoch der vorliegende Fall für derartige Untersuchungen keinen Stoff bietet, so kehre ich zu dem eigentlichen Gegenstand meiner Abhandlung zurück.

Durch den Umstand, dass der erste melanotische Knoten in einem Muttermale auftrat, schliesst sich unser Fall an eine grosse Zahl von Vorgängen an, indem der melanotische Krebs häufig in Geweben auftritt, welche der Sitz normaler oder abnormer Pigmentirung sind. Es ist sehr wahrscheinlich, dass das Pigment des Standortes nicht ohne Einfluss auf die Farbe der Neubildung ist. Man kann annehmen, dass in pigmentirten Körpertheilen die Ursachen, welche das Pigment ins Leben riefen, fort und fort in Thätigkeit sind; denn würde das nicht der Fall sein, so müsste der Farbstoff bei dem raschen Wechsel aller lebendigen Körpertheile in Kurzem verschwinden. Wenn nun diese fortwährenden Regenerationsursachen durch die Entstehung der Neubildung nicht ausser Wirksamkeit gesetzt werden, so werden sie auch in dieser Neubildung zu Tage treten und sie zur melanotischen stempeln. Ein wesentliches Merkmal ist, wie mir scheint, durch diese Pigmentirung des Krebses nicht gegeben, denn wir sehen dieselbe Krebsart

f der Aderhaut des Auges bald als melanotische, bald als blose hervorwuchern, wir sehen bei einem und dem- ben Kranken farblose und gefärbte Knoten nebeneinander, er, wie in unserem Falle, gefärbte und farblose Stellen nämlichen Knoten vereinigt. Andererseits ist nicht zu ersehen, dass, mit Ausnahme eines von Paget erwähnten lanotischen Epitelkrebses, unter den Krebsen sonst nur Markschwamm, der zellenreichste, als melanotischer tritt, und dass der melanotische Markschwamm sich durch besondere Raschheit seines verderblichen Verlaufes szeichnet. Ein Grund hiefür lässt sich kaum anführen, höchstens vielleicht, dass durch die Einlagerung von ment die Organisationsfähigkeit beschränkt und dadurch rasche Zerfall der Neubildung herbeigeführt wird.

Ueber etwaige Beziehung des Pigmentes zum Blutfarb- ff lässt unser Fall nichts auffinden; wenn es auch richtig dass Auftreten und Veränderung desselben, mit Aus- me der Bildung von Krystallen, sich so gestalteten, wie es Virchow für transsudirten Blutfarbstoff nachgewiesen , so ist doch kein Grund vorhanden, die primäre gelbe bung von Blutroth abzuleiten. Es bleibt daher dahin- tellt, ob er mit demselben im Zusammenhang stehet, er ob nicht andere Stoffe als Chromogene in Folge eines törten Chemismus gedient haben. Dass jedoch die An- senheit des Blutes in seiner Totalität nicht ohne Einfluss die Pigmentbildung war, zeigt dessen Anhäufung längs gefässreichsten Theile der Haut, des Papillarkörpers, Umgebung von Haarbälgen und Drüsen. Diess beweisst nigstens, dass die Anhäufung des Pigments im Verhält- s steht zu dem Grade des Stoffwechsels, insoferne selbe nach dem Gefässreichthum geschätzt werden darf.

Ganz eigenthümlich erscheint die gleiche Färbung der teren Knoten, nachdem der ursprüngliche unter dem

Einflusse seines Standortes zum melanotischen geworden war. Etwas ähnliches findet sich beim Krebs mit knöchernem Gerüste, indem sich der erste Knoten im Anschluss an normales Knochengewebe entwickelt, während die späteren Knoten ebenfalls mit knöchernem Stroma, aber in Geweben und Organen, z. B. den Lungen, auftreten, welche zu keiner Zeit der Verknöcherung unterliegen. Auch viele zymotische Krankheiten zeigen etwas Analoges, indem sie sich ja auch zum Theil von einem kleinen Anfange aus über den Körper verbreiten, und die Qualität der späteren Ablagerung abhängig ist von der Qualität des ursprünglichen Processes. Es gilt diess auch von den ansteckenden Giften und von der Pyämie, und auch die Miliartuberculose auf Grundlage eines präexistirenden älteren Tubercels gehört hieher.

Wenn auch durch diese Analogieen nichts erklärt wird, so geht doch soviel aus ihnen hervor, dass in Fällen, wie der unsrige, der ursprüngliche Knoten von bestimmendem Einflusse auf die Entstehung und Qualität der späteren ist, nicht als ob das Material zum Aufbau derselben von dem ersten nur einfach hinweggeführt würde, um an einer anderen Stelle abgelagert zu werden — denn in dieser rohen Form lässt sich die Ansicht von der metastatischen Natur der späteren Knoten nicht durchführen — wohl aber in der Art, dass die Umsetzungsprodukte, welche aus dem ursprünglichen Knoten in die Circulation übergehen, geeignet sein mögen, an disponirten Stellen den gleichen chemischen und histologischen Vorgang hervorzurufen, etwa so wie durch Infection mit syphilitischem Gifte condylomatöse Wucherungen entstehen. In der Regel werden diese Umsetzungsprodukte oder Infectionsstoffe ihre Wirksamkeit vor allem in den nächstgelegenen Lymphdrüsen entfalten, doch können sie als gelöste Stoffe auch auf anderen Wegen, als längs der Blutbahnen, sich von dem Herde ihrer Entstehung aus ver-

iten. Das gruppenweise Auftreten von späteren Knoten der nächsten Umgebung des ersten, lange bevor die nphdrüsen ergriffen wurden, scheint mir auf einer Ver-itungsweise durch Imbibition der benachbarten Gewebe beruhen.

Der Schwerpunkt des ärztlichen Handelns liegt gerade dieser causalen Beziehung des ersten zu den späteren ten, wie sie so deutlich bei solchen melanotischen bsen hervortritt; möglichst frühe Entfernung des ersten, endwie verdächtigen Knotens muss der Grundsatz des ktischen Arztes sein. Denn wenn man auch den ersten bsknoten als ein örtliches Uebel zu betrachten das Recht so kann man doch nur bei sehr frühzeitiger operativer fernung auf Heilung rechnen; mit jedem Tag des Zauderns gt die Gefahr allgemeiner Infection. Auch bei Befolgung es Grundsatzes werden Krebs-Heilungen immer schon shalb selten bleiben, weil dem Arzt fast immer erst Ge-nheit gegeben wird zu einer Zeit, wo der primäre ten schon seit Monaten oder Jahren besteht.

Was nun den feineren Bau der einzelnen Knoten betrifft, zeigen sie sämmtlich eine areoläre Anordnung ihrer melemente. Es sind grössere oder kleinere Gruppen Zellen eingelagert in Lücken eines Fasergewebes. Die ken sind länglich und mit ihrem langen Durchmesser st parallel dem senkrechten Durchschnitt der Knoten. den Zellen bemerkt man Formen und Stadien ihrer wicklung, wie sie bei krebsiger Zellenwucherung die el bilden. Die Faserzellen des Stromas enthalten nicht en 4—5 Kerne, ja die kleineren Areolen stehen in ihrem sehen diesen endogen wuchernden Faserzellen sehr nahe. mt man hiezu, dass jene Faserzellen, welche nur einen r zwei Kerne zeigen, die grösste Aehnlichkeit haben den normalen Zellen des Bindegewebs, so erhält man

eine zusammenhängende Reihe von mikroskopischen Bildern deren Endpunkte einerseits diese Bindegewebszelle mit beginnender Kernwucherung, andererseits der mit Zellen gefüllte Maschenraum bildet. Dieser Zusammenhang macht es wahrscheinlich, dass die Neubildung mit Ausschluss freier Zellenbildung auf einer degenerirenden Wucherung der Bindegewebszellen beruht, ohne dass jedoch für jede einzelne Zelle der Stammbaum nachgewiesen werden kann. Bei dieser Deutung des mikroskopischen Befundes schliesse ich mich an jene Forscher an, welche theils für die entzündlichen Vorgänge, theils für das Wachsthum einzelner Arten der Geschwülste bereits den Nachweis geliefert haben, dass die diesen pathologischen Vorgängen zur Seite gehende Zunahme von Gewebselementen als endogene Wucherung präexistirender Gewebselemente zu betrachten ist, wobei das Gewebe, an welcher die Wucherung stattfindet, seine früheren Eigenschaften bis zur vollständigen Unkenntlichkeit einbüssen kann, indem es als Substrat der Wucherung in ihrer degenerirten Nachkommenschaft theilweise oder vollständig aufgeht.

Es ist nicht zu fürchten, dass durch dieses Zurückgehen auf die normalen Gewebe eine Verwirrung der Begriffe herbeigeführt werden könnte, dass es nachtheilig sei, Gewächsen von sehr verschiedener Eigenschaft gleichen oder ähnlichen histologisehen Ursprung zuzuerkennen; daraus wird der pathologischen Histologie ebensowenig ein Schaden erwachsen, als es der Embryologie nachtheilig war, zu erfahren, dass die verschiedensten Gewebe bei der Entwicklung aus Zellen hervorgingen, die sich von einander durch nichts unterschieden, als durch ihre relative Lagerung. Sollte es auch mit der Zeit gelingen, einen unmittelbaren Anschluss der Gewächse an die normalen Gewebselemente des Körpers in immer grösserem Umfang nachzuweisen, die histologische Aufgabe wird dadurch nicht geändert werden

h wie vor wird es nothwendig sein, den Verschieden-
en des Wachsthums und der Entwicklungsfähigkeit, wie
n den einzelnen Gewächsen hervortreten, nachzuforschen;
e Forderung, die, wie mir scheint, eher auf eine Erle-
ng rechnen kann, wenn hiebei auf bestimmte und schon
annte Formen zurückgegangen werden kann, als wenn
Endpunkt der mikroskopischen Forschung auf eine
nflüssigkeit von ganz unbekannten Eigenschaften führt,
en besondere Beschaffenheit als einziger Grund für
treten und histologischen Charakter der Gewächse in
pruch genommen wird. Führt man die Entstehung der
chwülste auf eine Degeneration normaler Gewebe zurück,
stellt sich die Aufgabe, die Bedingungen kennen zu
en, unter denen die Gewebe trotz des Wechsels, dem sie
während unterliegen, ihren typischen Charakter behaupten
nen, und zu erfahren, welche dieser Bedingungen auf-
oben oder durch andere ersetzt sein müssen, damit es
solchen Degenerationen komme.

Hier ist es nun zunächst der Gegensatz von Blut und
ebe, der uns daran erinnert, dass aus dem Blut die zum
atz bestimmten Theile stammen, dass in das Blut die ver-
achten zurück gehen, und dass dieser Austausch statt-
et zunächst in den parenchymatösen Säften, welche als
elglied zwischen Gewebe und Gefässwand eingeschoben
; zugleich bemerken wir, dass in den Geweben selbst,
genauer ausgedrückt, in ihrer zelligen Grundlage die
ingungen für einen solchen Austausch gegeben sind, dass
Zellen, aus denen und deren Abkömmlingen die Gewebe
ehen, einen Theil der Eigenschaften überkommen haben,
che in jener Eizelle wirksam waren, von der sie ihren
prung ableiten; hiezu kommt die im entwickelten Organis-
wohl überall hin sich erstreckende, theils mittelbar,
s unmittelbar eingreifende Thätigkeit des Nervensystems,

dem in Bezug auf die Ernährungsvorgänge ein regulatorischer Einfluss kaum abgesprochen werden kann.

Mit diesen drei längst bekannten Factoren, dem nährenden Blute, dem sich fortwährend neugestaltenden und in chemischer Umsetzung begriffenen Gewebe und den regulatorischen Einflusse der Nerven-Apparate scheinen die Bedingungen erschöpft zu sein, welche bei der Untersuchung der vorliegenden Frage in Betracht kommen, und ohne auf die Unterabtheilungen dieser drei Momente weiter einzugehen kann man voraussetzen, dass die Integrität der Ernährung von der Fernhaltung äusserer Schädlichkeiten und einem gewissen quantitativen Verhältniss der normalen Factoren untereinander abhängt. Bei der traumatischen Entzündung haben wir ein Beispiel, wie der normale Gleichgewichtszustand von Seite des Blutes und der parenchymatösen Säfte durchbrochen wird. Die Verwundung bedingt in gefässhaltigen Theilen einen stärkeren Seitendruck des Blutes durch Einengung des Stromgebietes, in gefässlosen Geweben, wie im Knorpel z. B., stört sie die Wanderung des parenchymatösen Saftes von Zelle zu Zelle; in beiden Fällen häufen sich histogenetische Stoffe an, welche von den Geweben zu endogener Wucherung verwendet werden. Diess würde natürlich nicht geschehen, wenn nicht namentlich den leitgebenden Geweben von ihrer Entwicklung her die Fähigkeit zu endogener Wucherung noch geblieben wäre, eine Fähigkeit, die bei regelmässiger Stärke des Blutdruckes nicht zum Vorschein kommt und die desshalb auch wieder verschwindet, wenn der gesteigerte Blutdruck durch Herstellung des unterbrochenen Stromgebietes oder durch collaterale Ausgleichung auf sein normales Mass zurückkehrt. An diesen beiden Momenten beruht die Möglichkeit der Wundheilung. In anderen Fällen sehen wir auf eine Verletzung Gewebswucherung folgen in einem Grade, wie sie der durch

Verletzung gesetzten mechanischen Störung für sich
ht zukommt. Meistens sind diess Fälle, wo zu dem mecha-
chen Moment ein chemisches, die Einimpfung einer schäd-
en Substanz, z. B. eines Krankheitsgiftes, hinzukommt,
dass wahrscheinlicherweise solche chemische Schädlichkeit
n Theil durch unmittelbares Eingehen in den Stoffwechsel
Gewebes eine Wucherung desselben unter der Form der
zündung hervorzurufen im Stande ist. Wieder in anderen
len, und gerade bei dem Auftreten der Gewächse, können
keine Veränderung des Blutdruckes als Ausgangspunkt
Gleichgewichtsstörung nachweisen, ebenso wenig ein
lich eingeimpftes Gift, und auch an ein allgemein ver-
itetes, mit dem Blute kreisendes Gift kann man wenigstens
dem ersten Auftreten der Krankheit nur selten denken.
So verhält es sich auch mit unserem Falle. Ob hier schon
der ersten Anlage des Gewebes eine Störung vor-
gangen ist, als deren unausbleibliches Ergebniss die mela-
tische Wucherung mit Nothwendigkeit eintrat, eine Ver-
thung, für welche die fehlerhafte Farbe und Form der
erst ergriffenen Hautstelle spricht; oder ob eine äussere
hädlichkeit, zu geringfügig, um der Beobachtung zugänglich
sein, auf das Gewebe unmittelbar einwirkend der Dege-
ration zu Grunde lag, wobei dann die Eigenschaft der
erst ergriffenen Hautstelle nur als disponirendes Moment
Betracht käme; oder ob dem Nervensystem eine unmittelbar
mmende Einwirkung auf die Gewebsentwicklung zukommt,
nlich wie für gewisse Muskelthätigkeiten, und ob eine
ntral oder peripherisch auftretende Störung dieses Ein-
sses die Veranlassung war; oder ob endlich mehrere
eser Momente zusammentreffen mussten; alles diess sind
agen, die ich nicht beantworten kann; denn wenn es
ch wahrscheinlich ist, dass in unserem Falle, wie sich
s der vorhergehenden Färbung schliessen lässt, der histo-

logischen Entwicklung eine örtliche Abänderung des Chemismus vorherging, so ist damit noch gar nichts über die Ursache dieser chemischen Störung gesagt.

Doch scheint mir gerade dieser Punkt, was die Charakteristik solcher Geschwülste betrifft, von grosser Bedeutung.

Es wird wohl kaum bestritten werden können, dass Gutartigkeit oder Bösartigkeit der Gewächse einzig und allein von ihrer chemischen Rückwirkung auf den Organismus abhängig ist. Die Versuche, diesen Charakter aus der histologischen Beschaffenheit zu bestimmen, werden daher nur unsichere Ergebnisse liefern, wenn nicht in allen Fällen einer ganz bestimmten chemischen auch eine ganz bestimmte histologische Constitution entspricht. Dass dieses nicht der Fall ist, das weiss man; denn, wenn es auch richtig ist, dass in der grossen Mehrzahl der Fälle aus dem mikroskopischen Befund ein sicherer Schluss auf den Charakter der Geschwulst gemacht werden kann, so gilt diess doch nicht für alle Fälle; es fehlt nicht an Beobachtungen, dass eine dem histologischen Aussehen nach harmlose Fasergeschwulst (Sarcom) unter den Erscheinungen des Krebses verläuft*), während es andererseits vorkommt, dass ein unzweifelhafter Markschwamm lange bestehet, ohne secundäre Knoten zu veranlassen, und zuletzt mit oder ohne unsere Beihilfe zur Heilung gelangt.

Dasselbe sieht man bei der entzündlichen Gewebswucherung. Dieselbe Bindegewebsfaser, dieselbe Eiterzelle ist es, welche wir im indurirten Schanker, wie im einfachen Geschwür antreffen; die Eiterzellen der Variola-Pustel unterscheiden sich in nichts von denen einer indifferenten Pustel. So wird auch bei den Gewächsen der gleiche histologische

*) Hieher gehört die „recurring fibroid tumour und malignant fibrous tumour von Paget und Bennet's fibro-nucleated tumour."

nd einer verschiedenen chemischen Grundlage ent-
chen können, und es besteht demnach die Aufgabe,
n der histologischen auch die chemische Charakteristik
Gewächse in Angriff zu nehmen. Die grössere Menge
Untersuchungsmaterial lässt hier bessere Erfolge erwarten,
ie bei der chemischen Untersuchung zymotischer Gifte
r erreicht wurden. Ich sehe hiebei natürlich ab von
Bestimmung der allgemeinen chemischen Eigenschaften,
sie schon vor 20 Jahren von Joh. Müller ins Werk
tzt wurde, indem es für die vorliegenden Zwecke nöthig
die jedem Gewächse zukommende Umsetzung seiner
andtheile kennen zu lernen. Am ehesten ist, bei der
jetzt so schweren Zugänglichkeit der Eiweisartigen
andtheile, von der Feststellung der Extractivstoffe ein
ebniss zu erwarten, indem dieselben Schlüsse auf die
r Entstehung zu Grunde liegende Umsetzung gestatten.
ch die Auffindung charakteristischer Extractivstoffe würde
l auch die Rückwirkung der bösartigen Gewächse ver-
dlicher werden, ähnlich wie die neueren Untersuchungen
r die Extractivstoffe der physiologischen Gewebe und
ane anfangen Licht zu verbreiten über den Antheil, den
s Gewebe, jedes Organ an dem allgemeinen Umsatz
mt.

Tafel I.

Fig. 1. Die exstirpirte primäre Geschwulst in natürliche Grösse.

Fig. 2. Senkrechter Durchschnitt durch dieselbe;

a) ein Theil des fettreichen Unterhautzellgewebs;

b) normale Cutis;

c) Centralmasse der Geschwulst von einem faserig verfilzten, ziemlich dichten und trockenen Gewebe gebildet;

d) die ästigen Ausläufer derselben gegen die Peripherie;

e) verschiedene Durchschnitte erkrankter Haarbälge;

f) eine erweichte, durch ausgetretenes Blut roth gefärbte Stelle;

g) weich-elastische, fleckigbraun pigmentirte, feucht peripherische Substanz der Geschwulst;

h) verschieden tiefe Spalten zwischen den einzelnen Lappen und Läppchen;

i) Uebergang der Epidermis von der normalen Haut auf die Geschwulst.

Fig. 3. Senkrechte Durchschnitte eines linsen- und eines erbsengrossen secundären Knotens bei 15facher Vergrösserung;

a) Unterhautzellgewebe;
b) untere Hälfte des Cutis-Gewebes;
c) Papillarkörper rings um die Knoten von normaler Beschaffenheit;
d) erkrankter Haarbalg;
e) durch Einlagerung pigmentirter Zellen vergrösserte Papillen;
f) Ablagerung pigmentirter Zellen um einen Haarbalg;
g) Epidermis, die den kleinen Knoten ganz, den grösseren an den Rändern überkleidet;
h) feuchte Kruste, die die Höhe des grösseren Knotens bedeckt.

Tafel II.

1. Die verschiedenen Formen pigmentirter und farbloser Zellen, die die mikroskopischen Elemente des vom Durchschnitt abstreifbaren Saftes darstellen, bei 300facher Vergrösserung;
   a) Zellen mit körnigem Pigment als Zellen-Inhalt;
   b) Zellen mit Pigmentmolecülen, die nur den Kern bedecken;
   c) Zellen mit diffus und körnig pigmentirten Kernen;
   d) Zellen mit doppeltem Kerne;
   e) Zellen mit Kernen, die zwei Kernkörperchen enthalten;
   f) farblose kernhaltige Zellen.
2. Ein senkrechter Schnitt von dem pigmentirten Theil des grossen Knotens bei 300facher Vergrösserung.
   a) scharfbegränzte Gruppen pigmentirter kernhaltiger Zellen;

b) farbloses faseriges Zwischengewebe;
c) zahlreiche unveränderte Kernfasern oder Binde
gewebskörperchen;
d) erweiterte Bindegewebskörperchen mit Pigmen
molecülen gefüllt;
e) Bindegewebskörperchen, die ausser den Pigmen
molecülen auch ein oder mehre theils farblos
theils pigmentirte Kerne enthalten, von verschi
dener Grösse und Form;
f) isolirt eingestreute Kerne oder Zellen;
g) Gruppe farbloser Zellen und Kerne.

Fig. 3. Aus einem Querschnitt bei 300facher Vergrösserun
a) eine kleine scharf begränzte runde Gruppe v
durch Pigmentkörner undeutlichen Zellen u
Kernen;
b) farbloses Gewebe mit concentrischen Faserzüge
c) unveränderte Bindegewebskörperchen;
d) erweiterte mit Pigmentkörnern gefüllte Bind
gewebskörperchen;
e) Theile von grossen Gruppen pigmentirter Zelle

Taf. I.

1.

2.

3.

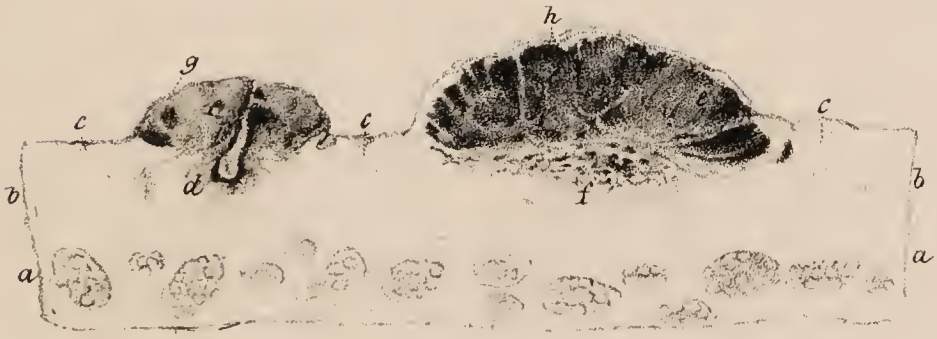

E. Troeltsch ad nat del.

Taf. II.

1.

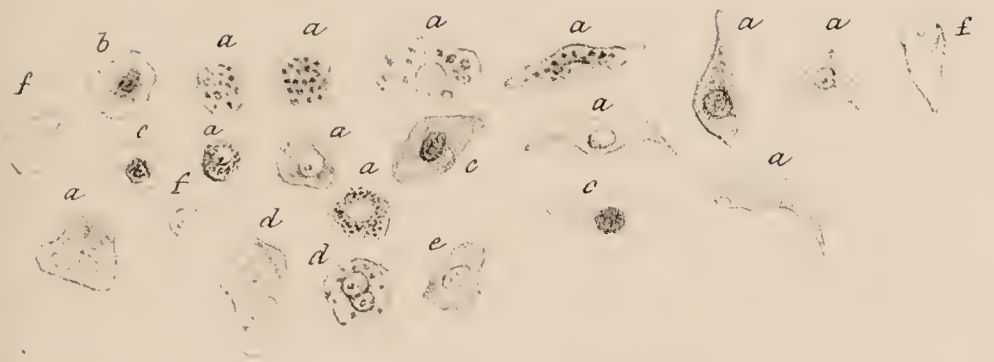

2.



3.

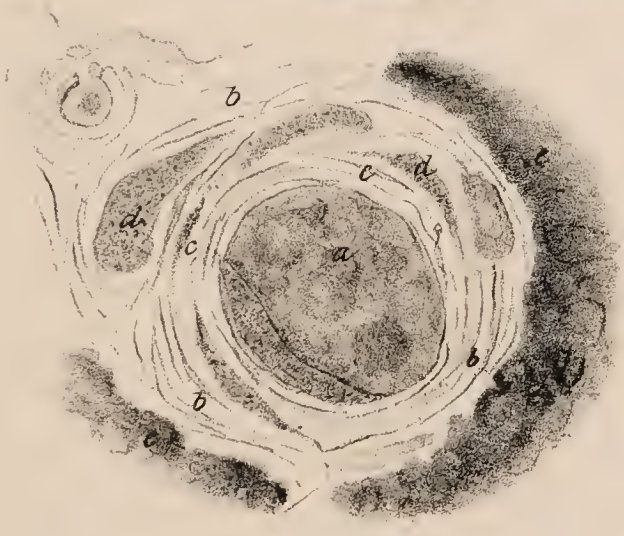

E. Troeltsch ad nat. del.